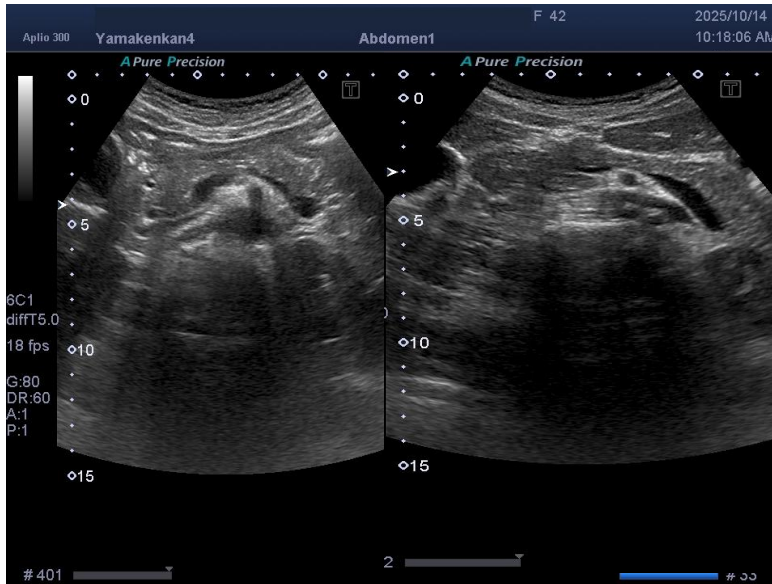
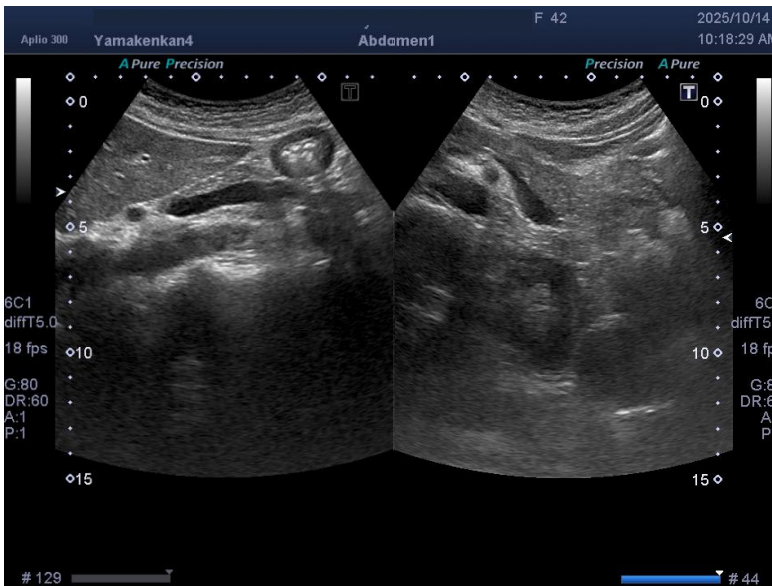


1.心窩部斜走査:膵頭部(膵内胆管短軸も) 2. 心窩部横走査:膵体部(主膵管も)  
※仰臥位で(1~20)

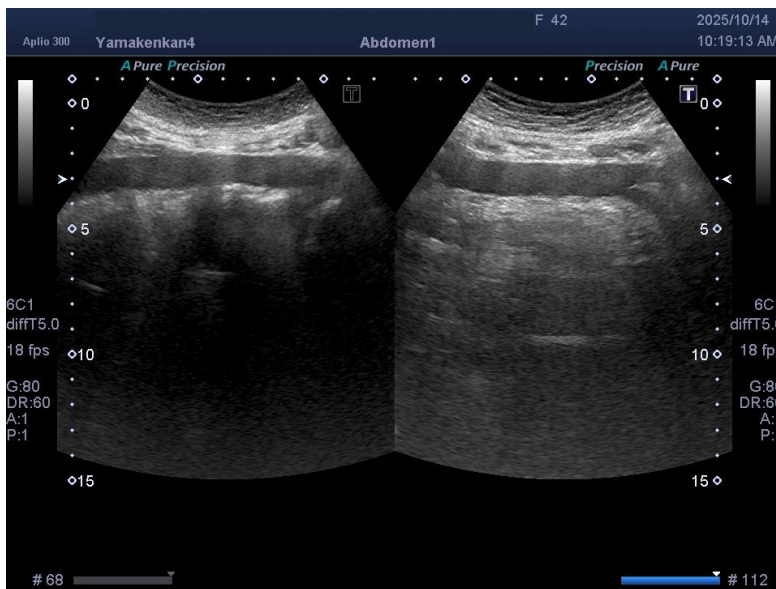


3.心窩部縦走査:膵頭部(膵鉤部)

4. 左肋骨弓下斜走査:膵尾部

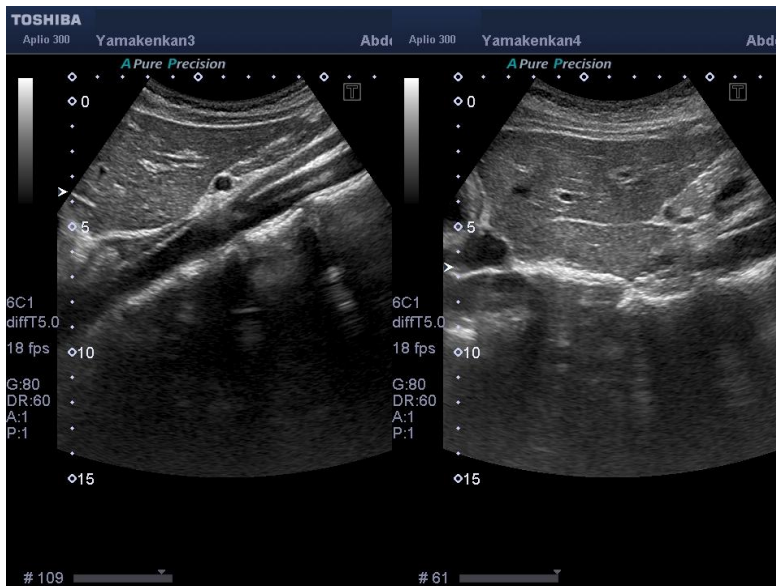


5. 6. 心窩部縦走査: 腹部大動脈(腹部食道から総腸骨動脈分岐まで)

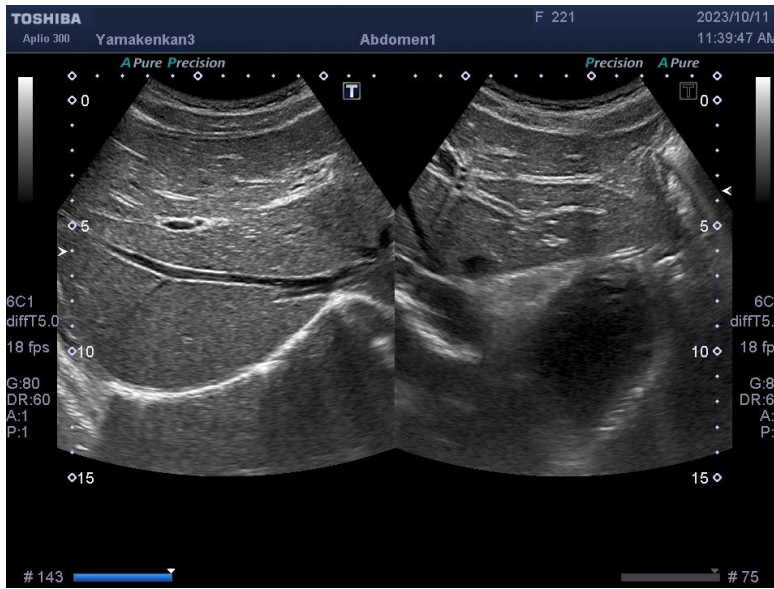


7. 心窩部縦走査: 肝左葉(肝縁)

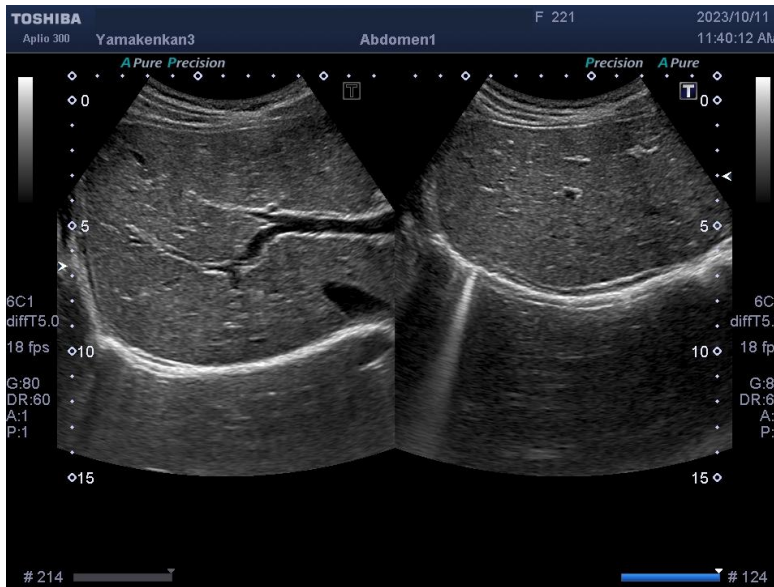
8. 心窩部縦走査: 下大静脈・肝左葉・尾状葉(S1)



9.右肋骨弓下走査:肝静脈・横隔膜直下 10.心窩部横走査～左肋骨弓下斜走査:肝左葉外側区域(S2,S3)

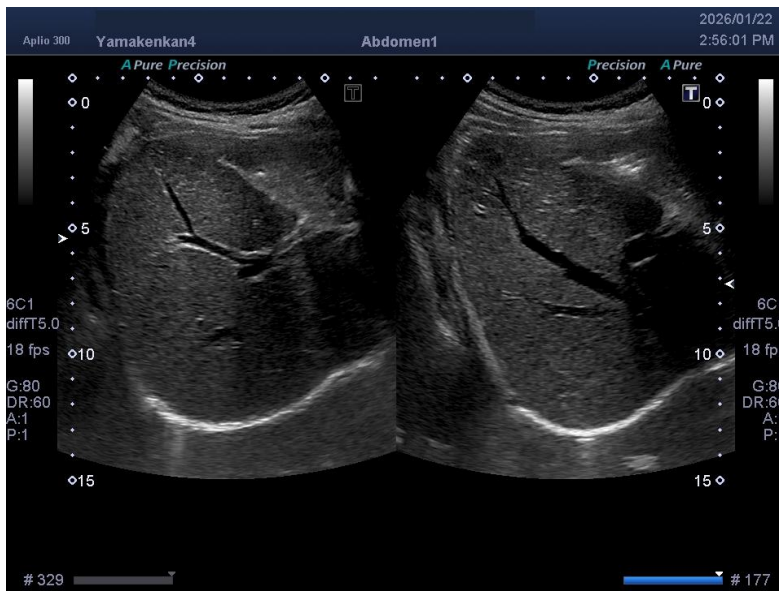


11.右肋骨弓下走査:肝後区域(S6,S7) 12.右肋骨弓下走査:肝前上区域(S8)



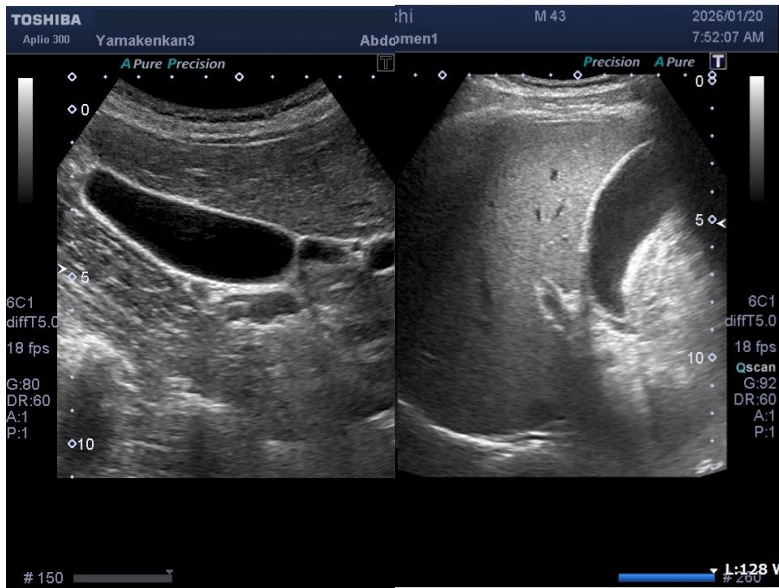
13.右肋骨弓下走査:肝前下区域(S5)

14.右肋骨弓下走査:右肝静脈



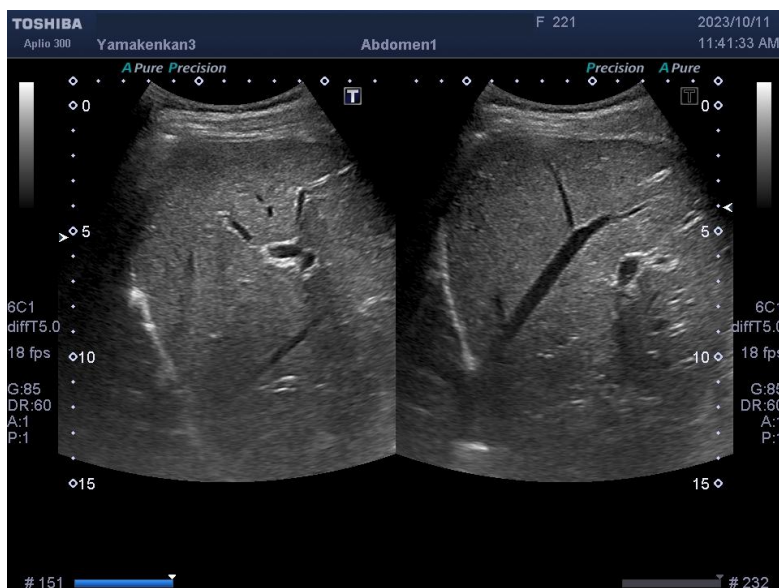15.右肋骨弓下斜走査:胆嚢体部~底部  
※拡大で

16.右肋間走査:胆嚢頸部~体部  
※拡大で



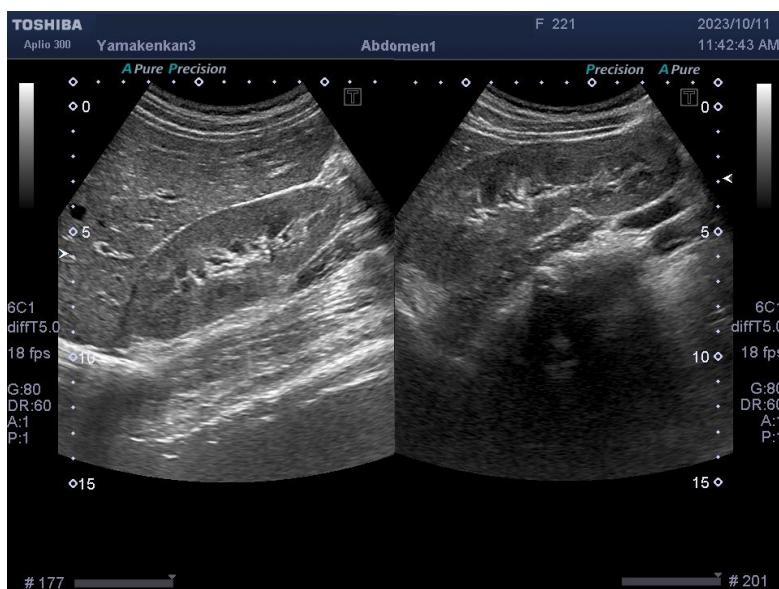
17.右肋間走査:肝前上区域(S8/S5)

18.右肋間走査:肝後上区域(S7)



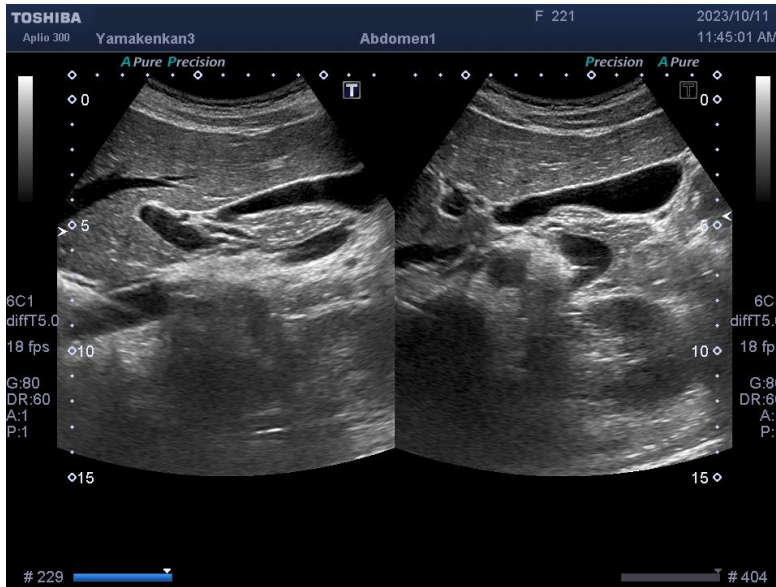
19.右肋間走査:肝後下区域(S6)と肝腎コントラスト

20.右肋間走査:右腎臓(上極・下極)



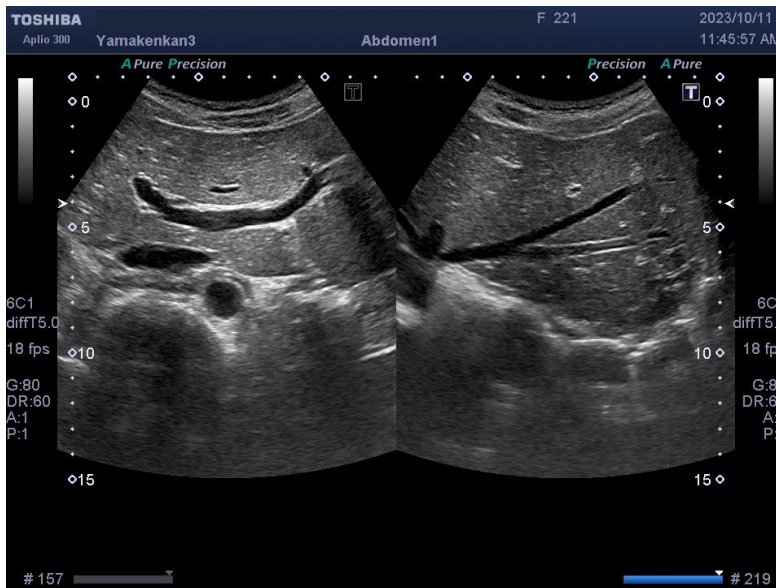
21.右肋骨弓下斜走査:肝外胆管  
※左側臥位(21~25まで)

22.右肋骨弓下縦走査:胆嚢底~頸部



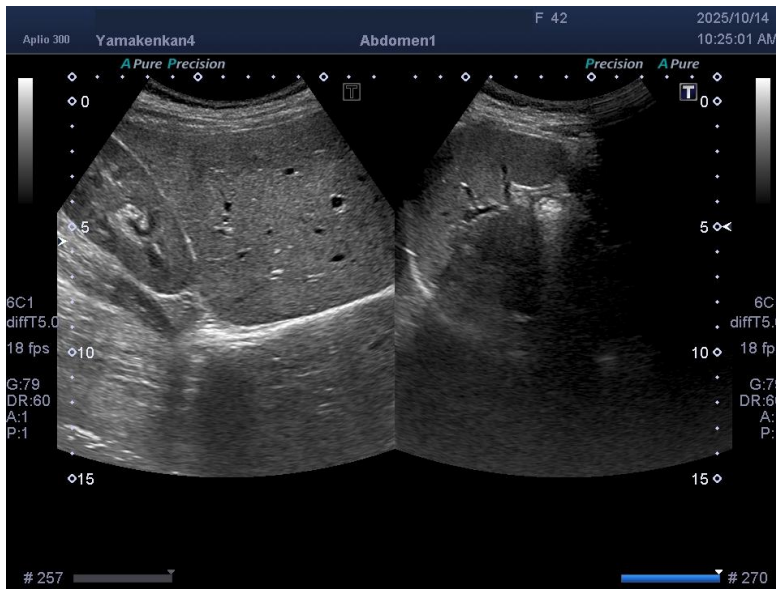23.心窩部横走査~斜走査:肝内側区域(S4)・門脈1次分枝

24.左肋骨弓下斜走査:左肝静脈



25.右肋骨弓下斜走査:肝腎コントラスト

26.左肋間走査:脾臓  
※仰臥位で(26~28)



27.左肋間走査:左腎(上極・下極)

28.左肋間走査:脾臓・脾尾部

